

# 画像診断症例クイズ



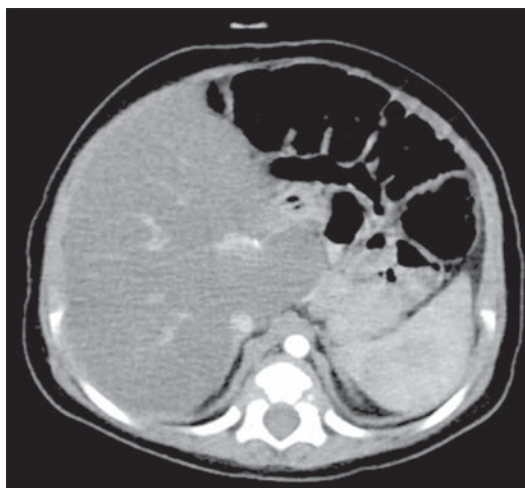
## Question 43 .....

出題者 東海大学医学部専門診療学系画像診断学 丹羽 徹

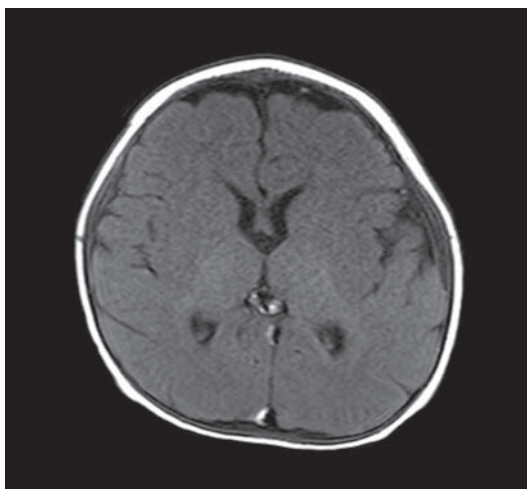
症 例：7ヶ月、男児、在胎 35 週出生、先天性魚鱗癬

【症 例】 在胎 35 週 1 日、鉗子分娩にて出生。出生時から魚鱗癬が認められた。1 か月後から喘鳴、嚥下障害、胃食道逆流症、脂肪肝、白内障、陰嚢水腫が認められた。生後 7ヶ月時に喘鳴精査のため体幹部 CT (図1)、頭部 MRI (図 2) が施行された。その後経過観察 (1 歳 3ヶ月) 時の MRI、大脳白質の MRS(TE144ms) を提示する (図 3)。

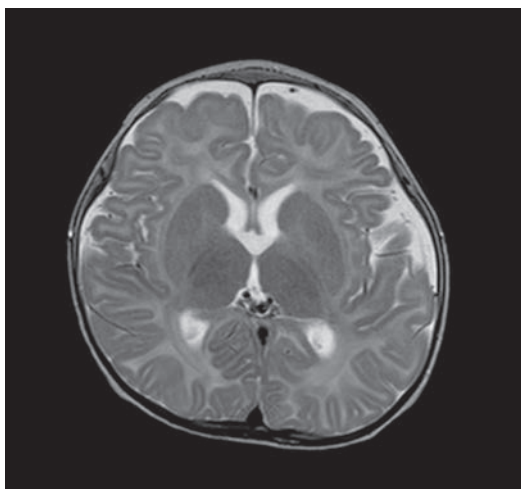
【図 1】  
腹部造影 CT



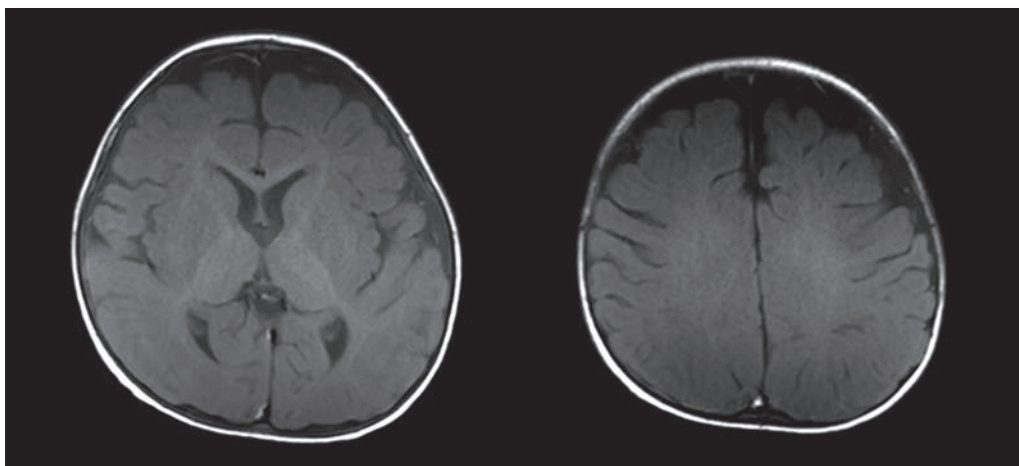
【図 2】 T1 強調像



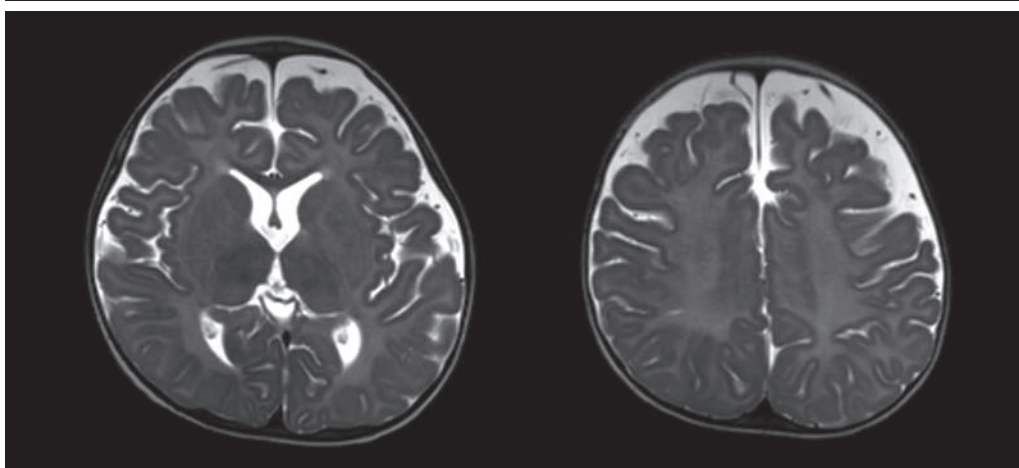
【図 2】 T2 強調像



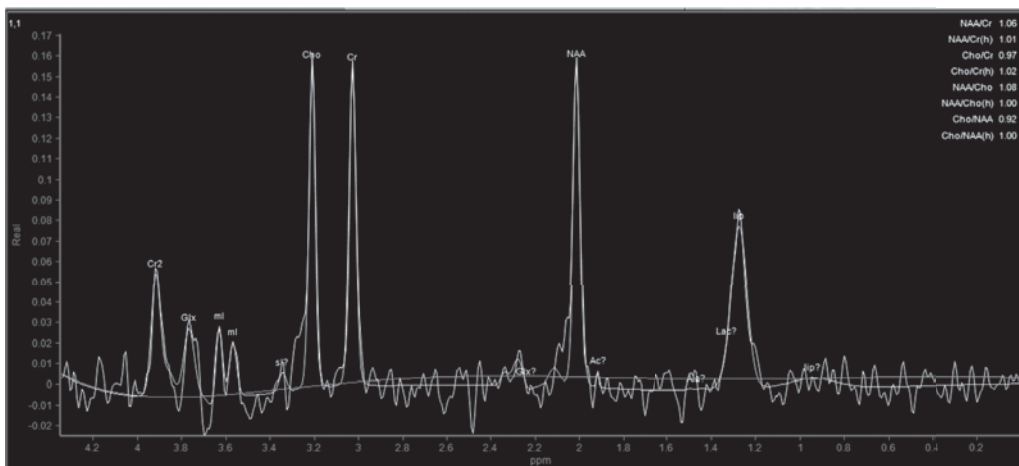
【図3】  
T1 強調像



【図3】  
T2 強調像



【図3】  
MRS



**応募方法:** JCR ホームページ「症例クイズ解答フォーム」より

**内容:** 出題者をうならせる論理的診断根拠をお示しください。その内容をもとに、最優秀・優秀・入賞の各賞を出題者に決定して頂きます。

**応募締切:** 2025年2月25日

**備考:** ・ JCR 非会員からの応募も可能ですが、なるべく御入会ください。

- ・ 出題症例の当事者や関係者（同一施設、主治医、たまたま研究会で画像を目にされ解答をご存知）の方は応募を御遠慮ください。

正解者全員のお名前を誌面、HPに掲載することにしました。成績優秀者は誌面および JCR ホームページでご氏名ご所属を発表の上、JCR 理事長からの表彰状と次の景品を贈呈します。

<b>最優秀 (金賞)</b>	<b>2万円 Quo カード</b>	<b>1名様</b>
<b>優 秀 (銀賞)</b>	<b>1万円 Quo カード</b>	<b>2名様</b>
<b>入 賞 (銅賞)</b>	<b>1000円 Quo カード</b>	<b>3名様</b>

(入賞者多数の場合抽選)

皆様のご応募をお待ちしております。

解答掲載は次々号 (263号)