

# 画像診断症例クイズ



## Question 38

出題者 弘前大学 放射線診断学講座 三浦弘行, 掛田伸吾

症 例：60歳台 男性

主 訴：後頭部痛

現病歴：X-1年12月より後頭部痛があり、前医受診。  
側頭動脈炎の診断でステロイド剤による治療  
が行われたが、ステロイド減量により症状が  
増悪したため、増量となった。  
X年5月、精査加療目的で当院内科紹介受診。

既往歴：脳梗塞既往あり、受診時ほぼ寝たきり状態。  
糖尿病、高血圧、高脂血症、慢性腎臓病

検査データ：白血球  $17.24 \times 10^3 / \mu\text{L}$  (好中球79.3%)

赤血球  $4.39 \times 10^6 / \mu\text{L}$

血小板  $246 \times 10^3 / \mu\text{L}$

CRP 1.84mg/dL

血沈1時間値 11mm

血 糖 148mg/dL

HbA1c (NGSP) 6.7%

血清アミロイドAタンパク 195mg/dL

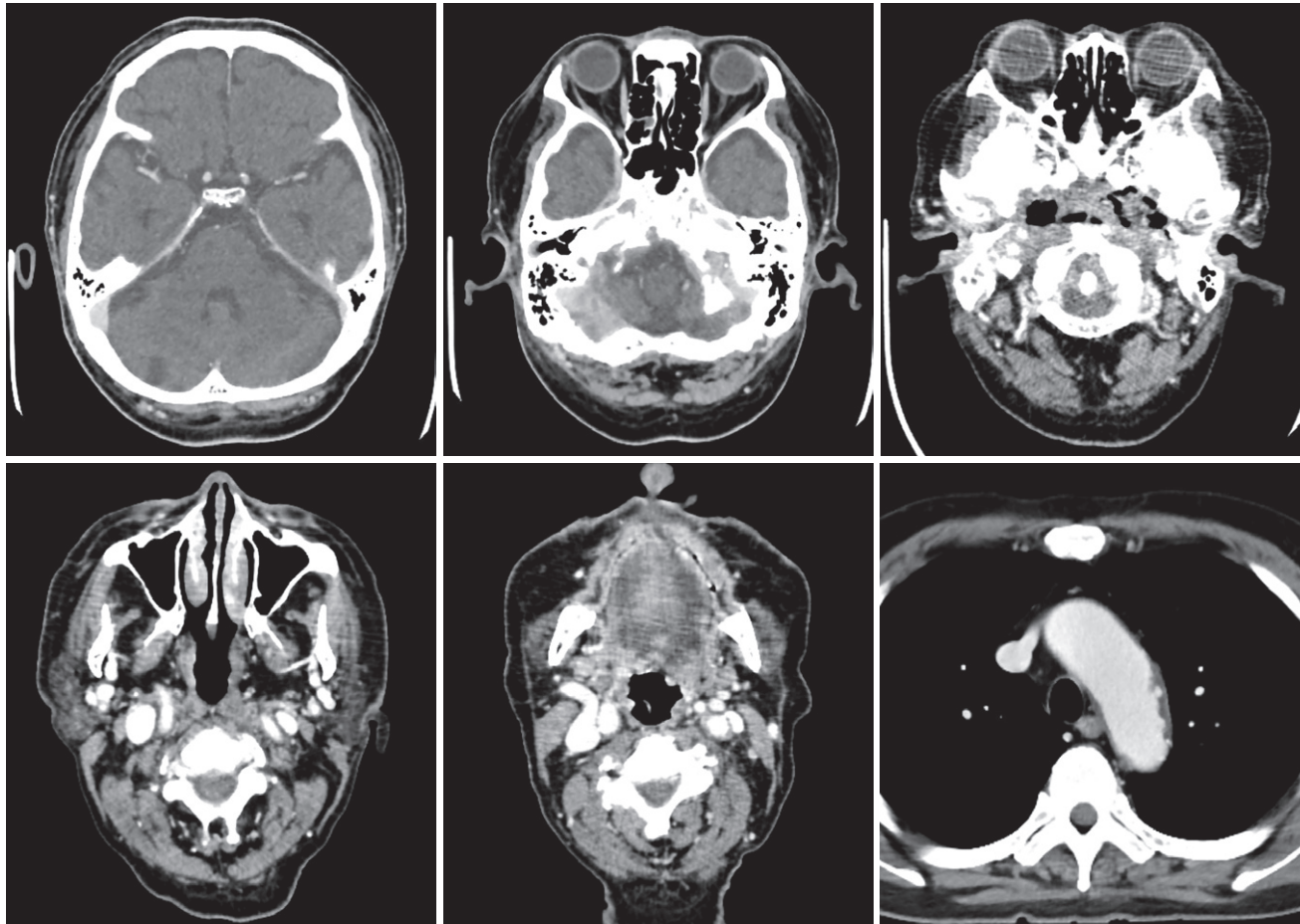
フェリチン 346.0mg/dL

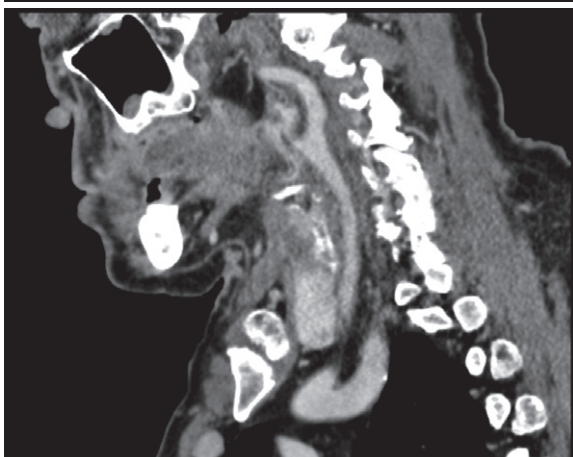
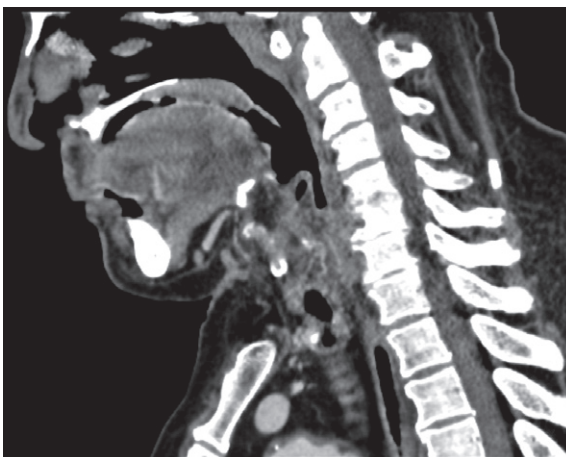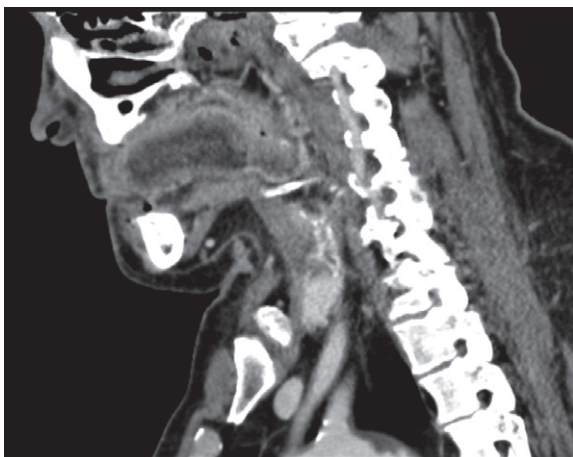C3 129mg/dL

C4 34mg/dL

当院初診時にスクリーニング的に施行された造影CTを示す。

主訴に関連する最も懸念される疾患は？





**応募方法：**JCRホームページ「症例クイズ解答フォーム」より

**内 容：**出題者をうならせる論理的診断根拠をお示しください。その内容をもとに、最優秀・優秀・入賞の各賞を出題者に決定して頂きます。

**応募締切：**2024年4月25日

**備 考：**・JCR非会員からの応募も可能ですが、なるべく御入会ください。  
・出題症例の当事者や関係者(同一施設、主治医、たまたま研究会で画像を目にされ解答をご存知)の方は応募を御遠慮ください。

正解者全員のお名前を誌面、HPに掲載することにしました。成績優秀者は誌面およびJCRホームページでご氏名ご所属を発表の上、JCR理事長からの表彰状と次の景品を贈呈します。

最優秀(金賞)	2万円Quoカード	1名様
優 秀(銀賞)	1万円Quoカード	2名様
入 賞(銅賞)	1000円Quoカード	3名様

(入賞者多数の場合抽選)

皆様のご応募をお待ちしております。

解答掲載は次々号(258号)