画像診断症例クイズ

Question 21

出題者　東邦大学佐倉病院　放射線科　石川ルミ子

症　例：70代男性
現病歴：腹部エコーで下腹部腫瘤を指摘
既往歴：Af，高脂血症，脳梗塞，高尿酸血症
腫瘍マーカー：CEA 4.3ng/ml（<=5.0），CA19-9 10.4U/ml（<=37.0）

CTとMRIを提示します。あなたの診断は？

画像A　単純CT

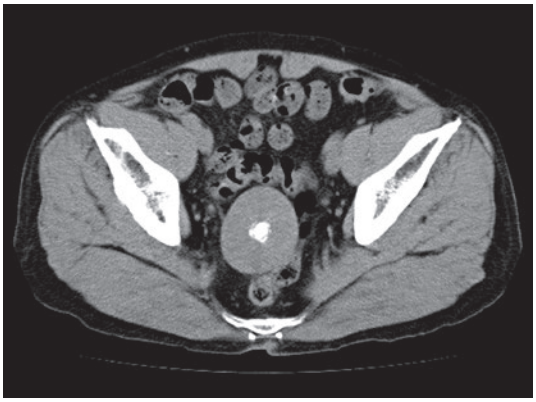

画像B　造影CT

画像C　T1強調像

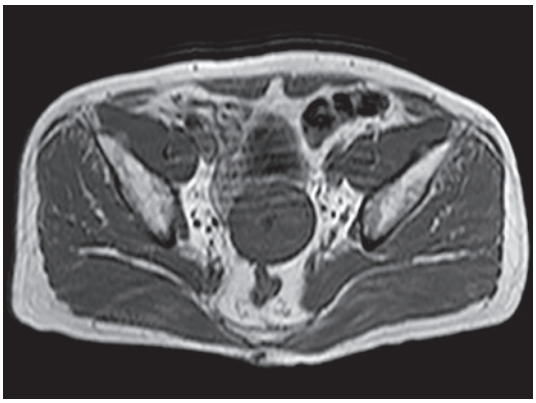

画像D　T2強調像

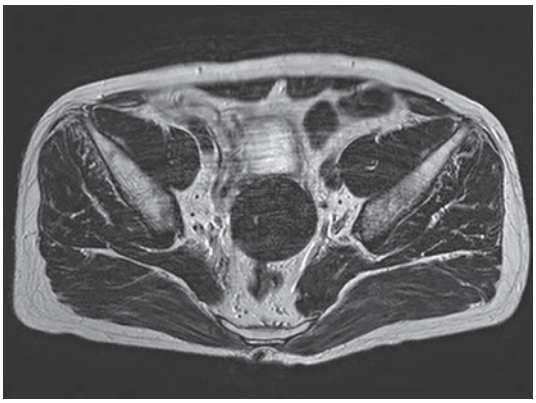

画像E　T2強調像

画像F　造影脂肪抑制T1強調像

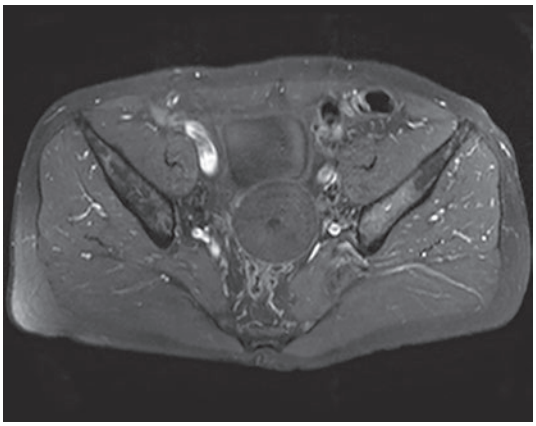

画像G　拡散強調像（b=1000s/㎟）



応募方法： JCRホームページ「症例クイズ解答フォーム」より

内　　容： 出題者をうならせる論理的診断根拠をお示しください．その内容をもとに，最優秀・優秀・入賞の各賞を出題者に決定して頂きます．

応募締切： 2021年6月10日

備　　考：
- JCR非会員からの応募も可能ですが，なるべく御入会ください．
- 出題症例の当事者や関係者（同一施設，主治医，たまたま研究会で画像を目にされ解答をご存知）の方は応募を御遠慮ください．

成績優秀者には誌面およびJCRホームページでご氏名ご所属を発表の上，JCR理事長からの表彰状と次の景品を贈呈します．

最優秀（金賞）	**2万円Quoカード**	**1名様**
優　秀（銀賞）	**1万円Quoカード**	**2名様**
入　賞（銅賞）	**1000円Quoカード**	**3名様**

（入賞者多数の場合抽選）

皆様のご応募をお待ちしております．

解答掲載は次々号（241号）