

# 画像診断症例クイズ

## Question 17 .....

出題者 高松赤十字病院 放射線科<sup>1)</sup>, 徳島大学病院 放射線科<sup>2)</sup> 宇山直人<sup>1,2)</sup>, 原田雅史<sup>2)</sup>

症 例：60歳台男性

主 訴：なし

既往歴：後腹膜線維症術後，赤芽球癆に対してシクロスポリン投与中

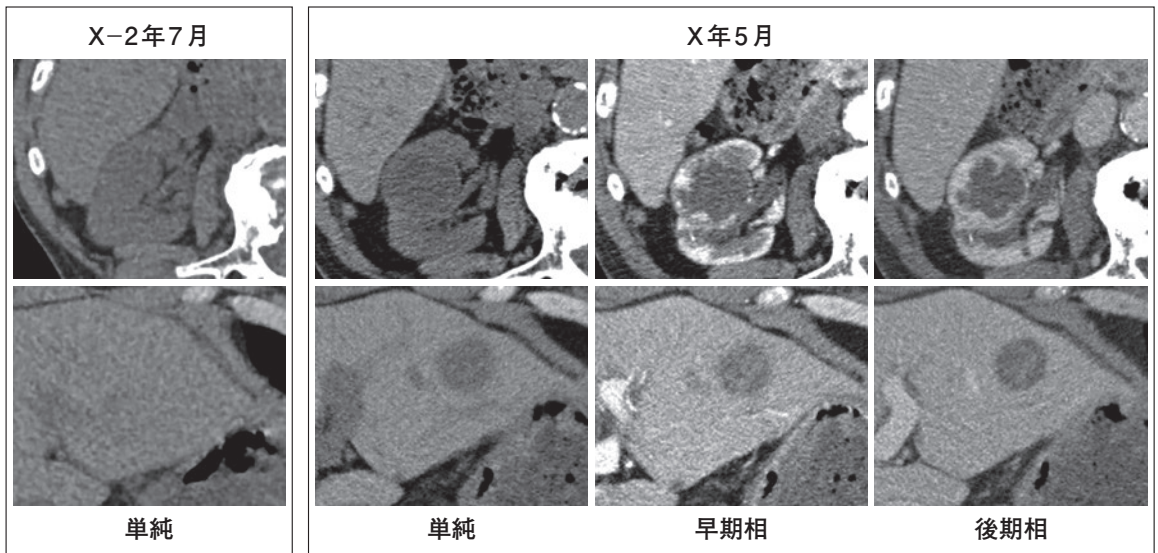
現病歴：後腹膜線維症の経過観察で施行された単純CTで，“腎及び肝腫瘍”を指摘され，精査が施行された。

軽度の貧血及び腎機能障害が見られ，CEA，CA19-9，AFPの腫瘍マーカーは正常範囲内

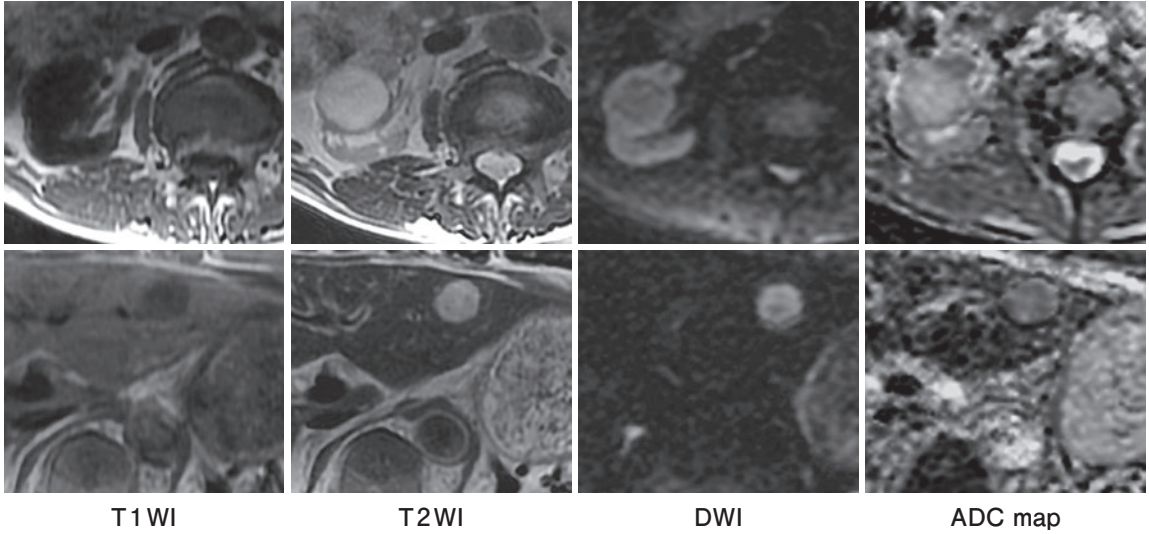
診断をお願いします。

※CT，MRIともに上段は腎レベル，下段は肝レベル

### X-2年7月 単純CT X年5月 単純CT，ダイナミックCT



## X年5月 MRI



※日本放射線科専門医会・医会のホームページにPDFを掲載していますので、合わせてご参照ください。  
<https://jcr.or.jp/jcrquiz/quiz/>

**応募方法**：JCRホームページ「症例クイズ解答フォーム」より

**内容**：出題者をうならせる論理的診断根拠をお示ください。その内容をもとに、最優秀・優秀・入賞の各賞を出題者に決定して頂きます。

**応募締切**：2020年9月10日

**備考**：・JCR非会員からの応募も可能ですが、なるべく御入会ください。  
・出題症例の当事者や関係者（同一施設、主治医、たまたま研究会で画像を目にされ解答をご存知）の方は応募を御遠慮ください。

成績優秀者には誌面およびJCRホームページでご氏名ご所属を発表の上、JCR理事長からの表彰状と次の景品を贈呈します。

**最優秀（金賞）** 2万円Quoカード 1名様  
**優秀（銀賞）** 1万円Quoカード 2名様  
**入賞（銅賞）** 1000円Quoカード 3名様  
(入賞者多数の場合抽選)

皆様のご応募をお待ちしております。

解答掲載は次々号(237号)