

# 画像診断症例クイズ

## Question 8 .....

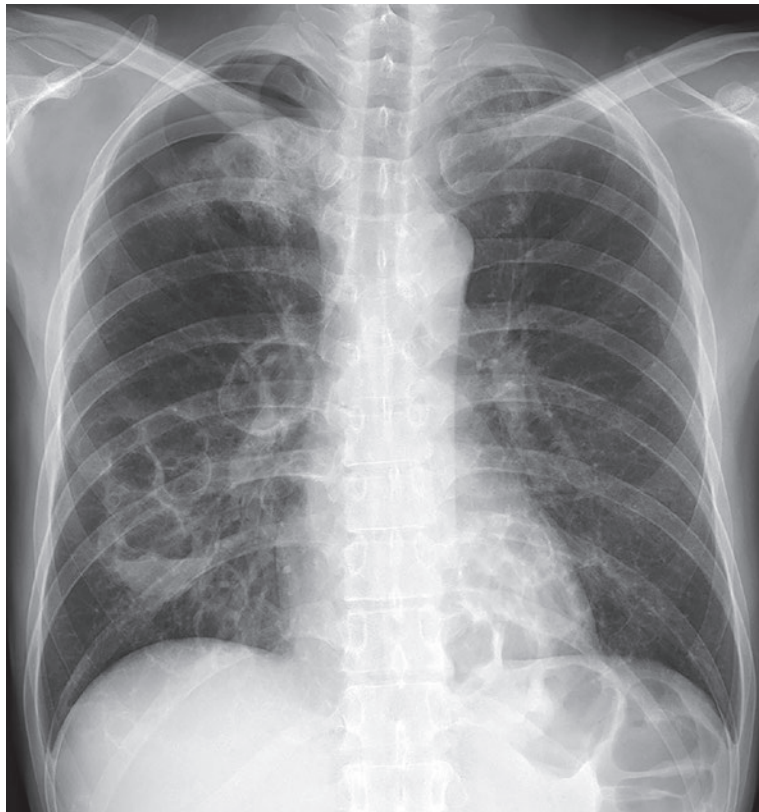
出題者 慶應義塾大学医学部 放射線科学教室（診断） 杉浦弘明

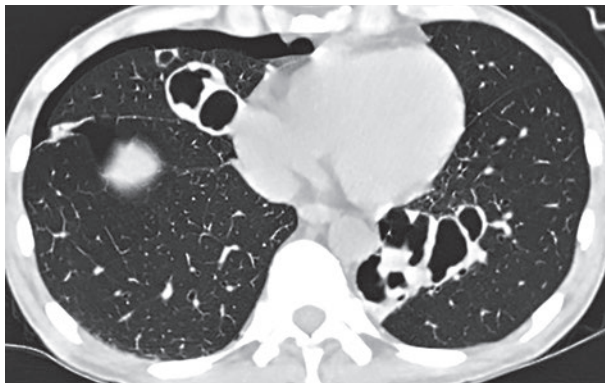
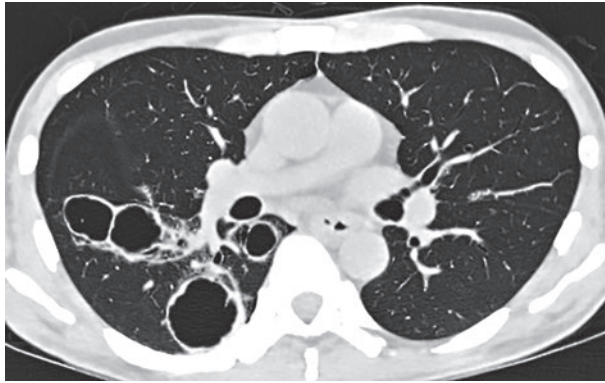
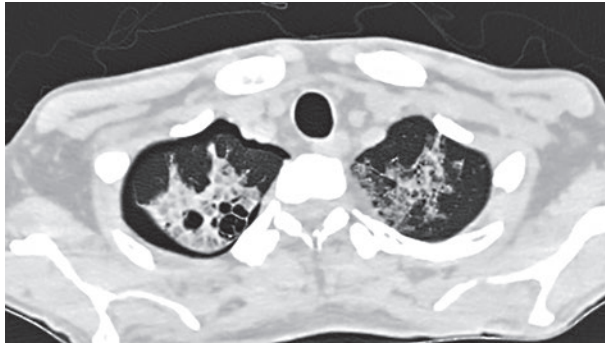
症 例：40歳台，男性

主 訴：咳嗽，喀痰

現病歴：某年8月，喀痰を伴う咳嗽自覚。同年9月，胸部異常陰影を指摘されるも放置。  
10月下旬，夜間の咳嗽増悪し，再度受診。胸部X線写真及びCT供覧。

既往歴：B型肝炎，皮疹





**応募方法**：JCRホームページ「症例クイズ解答フォーム」より

**内容**：出題者をうならせる論理的診断根拠をお示ください。その内容をもとに、最優秀・優秀・入賞の各賞を出題者に決定して頂きます。

**応募締切**：2019年3月25日

**備考**：・JCR非会員からの応募も可能ですが、なるべく御入会ください。  
・たまたま出題症例の当事者や関係者（同一施設、主治医、研究会で画像を目にされ解答をご存知）の方は応募を御遠慮ください。

成績優秀者には誌面およびJCRホームページでご氏名ご所属を発表の上、JCR理事長からの表彰状と次の景品を贈呈します。

最優秀（金賞）	2万円Quoカード	1名様
優秀（銀賞）	1万円Quoカード	2名様
入賞（銅賞）	1000円Quoカード	3名様

（入賞者多数の場合抽選）

皆様のご応募をお待ちしております。

解答掲載は次々号（228号）